Rev. Fac. Odont. Bauru
v.2, n.4, p.96-102, out./dez. 1994

AVALIAÇÃO DA RESPOSTA BIOLÓGICA A DIFERENTES BARREIRAS MECÂNICAS, UTILIZADAS NA TÉCNICA DE REGENERAÇÃO TECIDUAL GUIADA (RTG)*

EVALUATION OF THE BIOLOGICAL RESPONSE TO DIFFERENT MECHANIC BARRIERS UTILIZED ON THE GUIDED TISSUE REGENERATION (GTR)

Marly Kimie SONOHARA**

Sebastião Luiz Aguiar GREGHI***

Comparou-se a resposta biológica induzida pela colocação de barreiras mecânicas sintéticas, não-reabsorvíveis, utilizadas na técnica de regeneração tecidual guiada, no tecido conjuntivo subcutâneo de ratos. Foram selecionados três tipos de materiais disponíveis no mercado, Membrana Millipore (MM), Gengiflex (MG) e Teflon (MT), os quais foram recortados em forma circular, para implantação no tecido conjuntivo subcutâneo de 10 ratos, onde permaneceram por um período experimental de 30 dias.Os resultados da análise histopatológica demonstraram que nenhum material induziu respostas intensas. A presença de um infiltrado de células gigantes de forma discreta a moderada foi observado nos espécimes contendo MM e MT, exceto nas amostras de MG, onde o quadro apresentou-se de moderado a intenso. Com relação à cápsula fibrosa, esta mostrou-se densa, espessa e organizada ao redor das MM e MG, sendo que nos espécimes da MT, a cápsula foi mais estreita.Concluiu-se a partir dos resultados obtidos que os materiais mais biocompatíveis são as MM e MT, enquanto que a MG revelou se um material mais estranho ao organismo.

UNITERMOS: Regeneração tecidual guiada; Histologia; Materiais biocompatíveis

* Trabalho apresentado para complementar os requisitos exigidos pelo Programa de Residência Odontológica da PROFIS em convênio com o Hospital de Pesquisa e Reabilitação de Lesões Lábio-Palatais (HPRLLP)-USP, na área de Periodontia.

** Professora Auxiliar do Departamento de Odontologia da Universidade Estadual de Maringá-PR e aluna do Curso de Pós-Graduação em Periodontia, ao nível de Mestrado, da FOB-USP.

*** Professor Doutor da Disciplina de Periodontia do Departamento de Prótese da FOB-USP.

INTRODUÇÃO

A terapia periodontal tem como objetivo não apenas a interrupção da ação inflamatória da placa bacteriana na doença periodontal, mas também a recuperação das estruturas periodontais perdidas (nova inserção).

As bases biológicas da regeneração tecidual, em Periodontia, encontram suporte em princípios biológicos, propiciando assim, melhores resultados cicatriciais em função do tipo de células que repovoam a superfície radicular.

Nos anos de 1970 e 1980, estudos foram realizados para determinar o tipo celular necessário para a formação de nova inserção. A análise destes estudos sobre a atuação de cada um dos diferentes componentes celulares, demonstrou que as células do epitélio juncional, do tecido conjuntivo gengival e do tecido ósseo não possuem capacidade de formar nova inserção conjuntiva em superfícies radiculares tratadas mecanicamente[1,3,8,21,22,27,35].

Contudo, as células indiferenciadas, localizadas no ligamento periodontal saudável adjacente à ferida periodontal, têm capacidade de migrar coronalmente [3,21,31] e potencial para formar nova inseção[3,22,31].

Os primeiros métodos desenvolvidos para impedir a migração apical do epitélio juncional e favorecer a migração coronal de células do ligamento periodontal durante a cicatrização dos defeitos ósseos, envolveram o uso de enxertos de tecidos moles[12] e de esclera alógena [13].

No início da década passada, desenvolveu-se um novo método para guiar a regeneração periodontal, utilizando barreiras sintéticas não-reabsorvíveis (NYMAN et al.[36]); esta técnica foi denominada regeneração tecidual guiada, ou regeneração tecidual controlada, ou repovoamento celular seletivo ou cicatrização dirigida. Os autores comprovaram a capacidade do filtro Millipore, de impedir a migração apical do epitélio juncional e o contato do tecido conjuntivo gengival com a superfície radicular tratada, quando interposta entre esta superfície e o retalho mucoperiósteo, permitindo preferencialmente, a migração coronal de células do ligamento periodontal, melhorando as chances de formação de nova inserção.

Outros trabalhos foram realizados com o intuito de avaliar a efetividade no emprego desta barreira[10,29,36,40] e de outras barreiras não-reabsorvíveis (Membrana Gore-tex [politetrafluoretileno][9,17,18,19,38], Material Periodontal Gore-tex [politetrafluoretileno expandida][2,5,6,23,25,32,35,39], Zitex [Teflon][43], Emflon[42], Biobrane [silicone][43], Nucleopore[1], Biofill/Gengiflex [celulose][33,34], Sartorius [politetrafluoretileno][11], Borracha de Silicone[24]) e reabsorvíveis (de Colágeno[37], de Ácido Polilático Biodegradável[15,28], Malha de Vicryl Reabsorvível [Poliglactina 910)][14], Cargile[7], Chintin[30] e Dura-máter Homóloga Liofilizada[16]) na técnica de RTG.

Devido a essa grande variedade de barreiras mecânicas já empregadas nessa técnica, e pela falta de estudos comprovando as suas propriedades biológicas que segundo FLEISHER; deWAAL; BLOOM[14] deveriam induzir mínima reação tecidual, este estudo foi realizado com o objetivo de analisar e comparar o potencial inflamatório de três diferentes tipos de barreiras mecânicas no tecido conjuntivo subcutâneo de ratos.

MATERIAL E MÉTODOS

Foram selecionados três barreiras mecânicas sintéticas, não-reabsorvíveis, para serem implantadas no tecido conjuntivo subcutâneo da região dorsal de 10 ratos brancos machos adultos (*Rattus norvegicus - var. albinus Rodentia mammalia*).

Os materiais utilizados foram: Membrana Millipore (MM), à base de acetato de celulose e nitrato de celulose (Millipore Indústria e Comércio Ltda., São Paulo); Membrana Gengiflex (MG), à base de celulose (Biofill-Produtos Biotecnológicos S.A., Curitiba) e Membrana Teflon (MT), à base de politetrafluoretileno (Millipore Indústria e Comércio Ltda., São Paulo), os quais foram recortados de forma circular padronizada com auxílio de um instrumento para biópsia dermatológica - PUNCH nº6, com 6 mm de diâmetro.

Os animais foram anestesiados dentro de um ambiente saturado com éter sulfúrico. Em seguida realizou-se a depilação, antissepsia com álcool iodado e uma incisão reta no centro da região dorsal, no sentido crânio-caudal de aproximadamente 3 cm de comprimento.

Por meio da divulsão do tecido conjuntivo com uma tesoura de ponta romba, os materiais foram colocados em locais suficientemente distantes um do outro e da margem da incisão, conforme a figura 1. Os bordos da ferida foram aproximados e suturados com fio de seda preta 4-0 (Insecap, Ethicon B-2764).

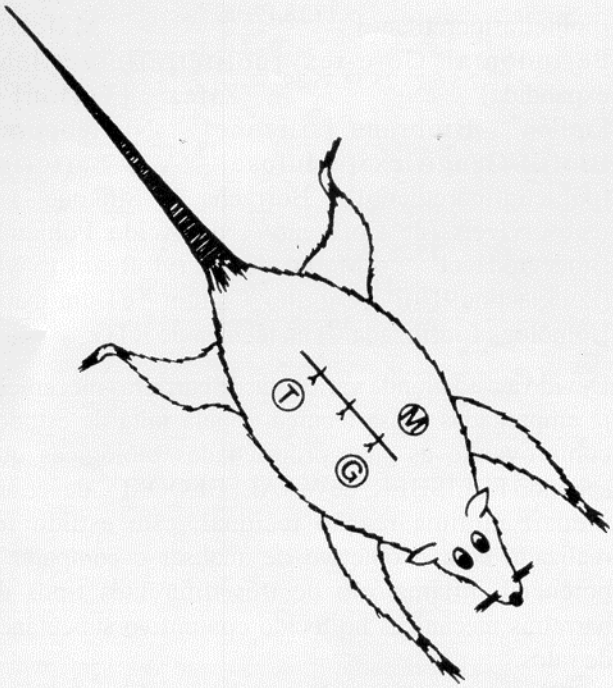

FIGURA 1 - Esquema da localização padronizada dos materiais. M: Membrana Millipore; G: Membrana Gengiflex; T: Membrana Teflon.

Após sete dias, as suturas foram removidas. Por todo o período experimental os animais receberam dieta adequada (Labina, Purina Nutrimentos Ltda.) e água "ad libitum".

Os animais foram sacrificados e as biópsias foram realizadas, após um período de cicatrização de 30 dias. Os espécimes obtidos foram processados pela técnica convencional[26], e corados em hematoxilina-eosina (HE) para avaliação histológica (microscópio óptico Leitz Diaplan).

Os parâmetros avaliados foram grau do infiltrado inflamatório, do fibrosamento da cápsula, das alterações vasculares nos tecidos que envolviam os materiais, atribuindo-se escores (de 0 a 3) a cada estrutura analisada: 0-ausente; 1-discreto; 2-moderado; 3-intenso.

RESULTADOS

Pela interpretação histopatológica subjetiva das biópsias, pode-se resumir num quadro comparativo a resposta biológica frente aos três tipos de materiais implantados, onde o escore médio de inflamação representa a média aritmética dos escores individuais observados, assim como os ítens referentes à intensidade das cápsulas fibrosas e das alterações vasculares.

TABELA I- Análise histopatológica da resposta inflamatória após a implantação dos materiais, no período experimental de 30 dias. Médias dos escores.

Resposta Biológica		Grupos experimentais		
		Membrana Millipore	Membrana Gengiflex	Membrana Teflon
inf.	PMN	0	0	0
pred.	MN	0	0	0
	Céls. Gig.	0,9	2,4	1,8
cápsula fibrosa		2,8	2,6	2,9
alt.	hiper	0	0	0
vasc.	hemor.	0	0	0
	edema	0	0	0

INFIL.PRED. - infiltrado predominante, PMN- polimorfonuclear, MN-mononuclear,CÉLS GIG. - células gigantes ALTER.VASC.-alterações vasculares, HIPER- hiperemia, HEMOR-hemorragia, RESPOSTA BIOLÓGICA: Escore 0-ausente, 1-discreto, 2-moderado, 3-intenso.

A análise dos espécimes contendo MM mostrou a presença de uma cápsula fibrosa densa, espessa e organizada ao redor do material, com predomínio de fibroblastos. Em todos os casos houve presença de um discreto acúmulo de células gigantes multinucleadas (Figura 2).

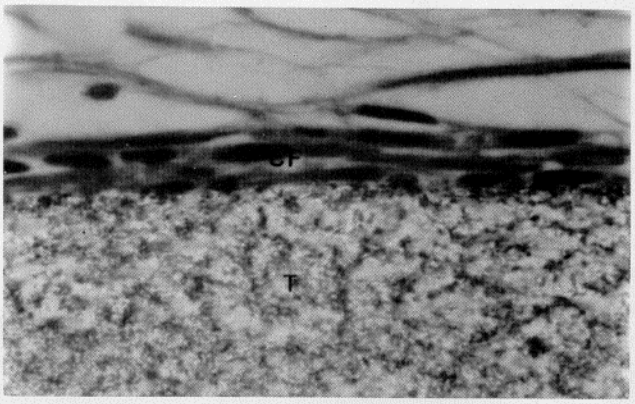

FIGURA 2 - Aspecto microscópico da reação do tecido conjuntivo subcutâneo do rato frente à implantação da Membrana Millipore (M). Nota-se uma cápsula fibrosa (CF) intensa e espessa ao redor do material (1250X).

De modo geral, nos espécimes com MG, a característica da cápsula fibrosa circundando o material foi muito semelhante à MM. Já a presença de células gigantes foi evidente de modo intenso, na maioria das vezes, em íntimo contato com o material, embora pudesse ser observada em várias regiões da cápsula fibrosa e tecido conjuntivo circunjacente (Figura 3). A estrutura microscópica do material revelou disposição das redes de microfibrilas de celulose em camadas, lembrando folhas de papel empilhadas, onde em algumas espécimes, nas bordas das membranas, foi observado migração e penetração de células entre as camadas (Figura 4).

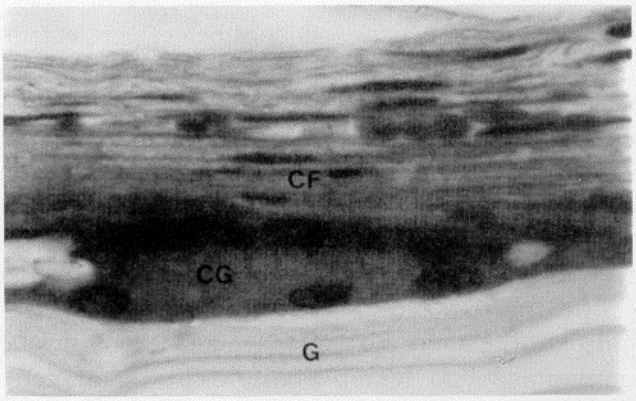

.FIGURA 4 - Aspecto microscópico da reação do tecido conjuntivo subcutâneo do rato frente à implantação da Membrana Gengiflex (G). A migração e penetração de células pode ser observada entre as camadas de microfibrilas de celulose (seta) (250X).

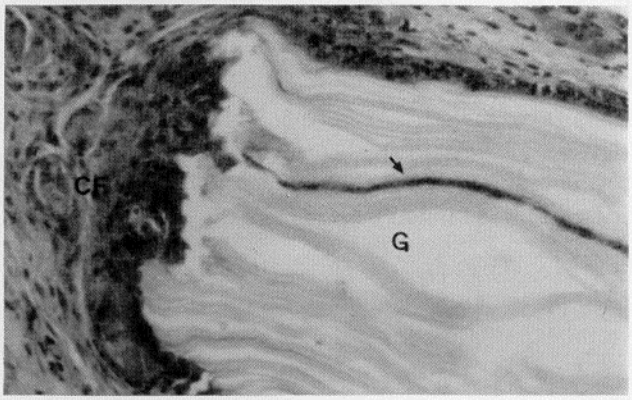

FIGURA 3 - Aspecto microscópico da reação do tecido conjuntivo subcutâneo do rato frente à implantação da Membrana Gengiflex (G). A cápsula fibrosa (CF) variou de moderada a intensa, o mesmo ocorrendo com o infiltrado de células gigantes. Neste aumento observa-se uma célula gigante (CG) em contato direto com a membrana (1250X).

Na análise dos espécimes com MT, também houve formação de uma cápsula fibrosa, cujo grau de fibrosamento envolvendo este material foi intenso em qualidade e não em quantidade, ou seja, embora houvesse uma cápsula fibrosa, esta não era muito espessa, mas era compacta. As células gigantes multinucleadas estavam presentes em grau moderado, distribuídas pela cápsula fibrosa, pelo tecido conjuntivo circunjacente ou junto ao material. (Figura 5).

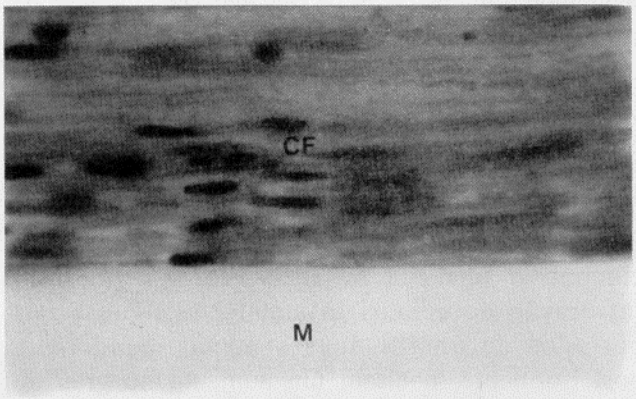

FIGURA 5- Aspecto microscópico da reação do tecido conjuntivo subcutâneo do rato frente à implantação da Membrana Teflon (M). Nota-se a presença de uma cápsula fibrosa (CF) estreita, com organização mais compacta ao redor do material (1250X).

Na análise, pode-se observar que tanto a barreira mecânica como a cápsula fibrosa, ao redor desta, diferiram quanto a espessura. Quando comparadas no mesmo aumento, a MG era a mais espessa, seguida pela MM e MT, respectivamente. Com relação à cápsula, a mais espessa estava presente ao redor da MM, MG e MT, respectivamente.

DISCUSSÃO

Os materiais sintéticos, genericamente, apresentam reações diversas quando colocados em contato com os tecidos. Por exemplo, quando em contato com o tecido conjuntivo induzem inicialmente uma reação inflamatória decorrente da colocação do material e/ou da ação deste sobre os tecidos circunvizinhos. HENCH[20] relatou a presença de uma cápsula fibrosa fina ao redor de uma material relativamente inerte (copolímero de metilmetacrilato e hidroxietilmetacrilato) oito semanas após a sua implantação no tecido conjuntivo subcutâneo, enquanto que ao redor de um material reativo (copolímero de metilmetacrilato e ácido acrílico), observou-se a formação de uma cápsula fibrosa espessa com infiltrado inflamatório.

Na tabela I pode-se ver os quadros histopatológicos dos materiais implantados após um período experimental de 30 dias. Nenhum material foi capaz de induzir alterações vasculares e infiltrado inflamatório polimorfonuclear e mononuclear significantes. As maiores médias de escores foram obtidas para células gigantes multinucleadas e cápsula fibrosa.

Em relação ao grau de fibrosamento da cápsula, observou-se que a mesma apresentou quadro de moderado a intenso para os três materiais, o que é de se esperar para qualquer material estranho ao organismo.

A MM foi bem tolerada, pois a presença de células gigantes circundando o material foi de 0,9, ou seja, entre ausente a discreto.

SQUIER; COLLINS[41] relataram que o tecido conjuntivo adjacente ao filtro Millipore mostrou infiltração de células inflamatórias agudas nos períodos de uma a duas semanas, sendo que posteriormente, notaram um aumento no grau de fibrosamento. Estes dados, quando confrontados com os resultados do presente estudo, demonstram que a MM pode ser considerada um material relativamente inerte. Os estudos clínicos[10,40] e laboratoriais[29,36] têm demonstrado resultados biologicamente favoráveis com o emprego da MM na técnica de RTG.

Pode-se observar neste estudo, que a resposta tecidual foi intensa para a MG, em vista do escore 2,4 para células gigantes, superando a MT (1,8).

BURNETT et al.[4] demonstraram a formação de uma cápsula fibrosa e uma resposta crônica basicamente do tipo corpo estranho, observada ao redor da membrana Teflon, a 25 semanas de implantação em defeitos de fenestração. A biocompatibilidade da Membrana Teflon Gore-tex pode ser evidenciada no estudo realizado por GOTTLOW et al.[18], onde se notou a formação de uma substância cementóide com inserção de fibras colágenas sobre a superfície da membrana voltada para a raiz e outra parte havia sido incorporada ao novo tecido ósseo formado. A partir da observação destes resultados e da resposta biológica evidenciada neste estudo, somado aos resultados laboratoriais e clínicos alcançados por outros pesquisadores[2,5,17,23,32,38,39] utilizando membranas Teflon (Membrana Gore-tex e Material Periodontal Gore-tex - W.L.Gore & Ass., Inc., Flagstaff, Arizona, USA), podemos considerar que a MT (Millipore Indústria e Comércio Ltda., São Paulo) é relativamente inerte no período de quatro semanas, em que a mesma permanece durante a fase de cicatrização, após procedimento clínico de RTG.

Já GALGUT et al.[15], observaram, após duas semanas da implantação transcutânea do Filtro Millipore e da Membrana Gore-tex na região dorsal de ratos, predomínio de um infiltrado mononuclear, com persistência de infiltrado polimorfonuclear para a Membrana Gore-tex. Talvez estes dados tenham diferido do presente estudo, em função da implantação das barreiras mecânicas ter sido transcutânea.

A respeito da MG, NOVAES JUNIOR.; MORAES; NOVAES[33,34] demonstraram resultados clinicamente favoráveis no tratamento de defeitos de furca classe II, quando associado à hidroxiapatita porosa (Interpore 200). Porém, são necessários estudos de análises histológicas para confirmarem a ocorrência da formação de nova inserção nos defeitos ósseos tratados com a MG, na técnica de RTG.

CONCLUSÃO

As análises dos resultados demonstraram que os materiais mais biocompatíveis foram as MM e MT, ao passo que a MG revelou ser um material mais estranho

ao organismo. Apesar da diferença de biocompatibilidade, não se pode estimar o grau de sua influência nos resultados da técnica de RTG.

The purpose of this study was to compare the biological aspects of membranes utilized on the guided tissue regeneration technique. Three available types of material, Millipore (MM), Gengiflex (GM) and Teflon (TM) Membranes, were selected which were trimmed in circle shape, for being implanted in the subcutaneous connective tissue of 10 rats where they remained for an experimental period of 30 days. The histopathological analysis results showed that the most biocompatible materials were MM and TM, while the GM showed to be stranger material to the host.

UNITERMS: Guided tissue regeneration; Histology; Biocompatible materials.

REFERÊNCIAS BIBLIOGRÁFICAS

1-AUKHIL, I.; PETTERSSON, E.; SUGGS, C. Periodontal wound healing in the absence of periodontal ligament cells. **J.Periodont.**, v.58, n.2, p.71-7, Feb. 1987.

2-BECKER, W. et al. Root isolation forn new attachment procedures: a surgical and suturing method: theree cases report. **J.Periodont.**, v.58, n.12, p.819-26, Dec. 1987.

3-BOYKO, G.A.; MELCHER, A.H.; BRUNETTE, D.M. Formations of new peridontal ligament cells implanted "in vitro" after culture "in vitro". **J.Periodont.Res.**, v.16, n.1, p.73-88, Jan. 1981.

4-BURNETT, R.R. et al. Experimental model for the study of periodontal wound healing. **J.dent.Res.**, v.70, n.4, p.467, Apr. 1991. Special issue./ Abstract n.1605/

5-CAFFESSE, R.G. et al. Furcation defects in dogs treated by guided tissue regeneration (GTR). **J.Periodont.**, v.61, n.1, p.45-50, Jan. 1990.

6-CAFFESSE, R.G. et al. New attachment achieved by guided tissue regeneration in beagle dogs. **J.Periodont.**, v.59, n.9, p.589-94, Sept. 1988.

7-CARD, S.J. et al. New attachment following the surgical treatment of periodontitis in dogs. **J.dent.Res.**, v.66, n.1, p.150, Jan. 1987. Special issue./Abstract n.351/

8-CATON, J.; NYMAN, S.; ZANDER, H. Histometric evaluation of periodontal surgery II connective tissue attachment nevels after four regenerative procedures. **J.clin.Periodont.**, v.7,n.3, p.224-31, Mar. 1980.

9- CLAFFEY, N.; HAHN, R.; EGELBERG, J. Effect of placement of occlusive membranes on root resorption and bone regeneration during healing or circumferencial periodontal defects in dogs. **J.clin.Periodont.**, v.16, n.5, p.371-9, May 1989.

10-CORTELLINI, P. et al. Guided tissue regeneration procedure in the treatment of a bone dehiscence associated with a gingival recession: a case report. **Int.J.Periodont.Restorat.Dent.**, v.11, n.6, p.461-7, Nov. 1991.

11-CORTELLINI, P. et al. Guided tissue regeneration with different materials. **Int.J.Periodont.Restorat.Dent.**, v.10, n.2, p.137-51, Mar. 1990.

12-ELLEGAARD, B.; KARRING, T.; LÖE, H. New periodontal attachment procedure based on retardation of epithelial migration. **J.clin.Periodont.**, v.1, n.2, p.75-88, Feb. 1974.

13-FEINGOLD, J.P. et al. Preserved scleral allografts in periodontal defects in man: II. Histological evaluation. **J.Periodont.**, v.48, n.1, p.4-12, Jan. 1977.

14-FLEISHER, N.; de WAAL, H.; BLOOM, A. Regeneration of lost attachment apparatus in the dog using vicryl absorbable mesh (polyglactin 910). **Int.J.Periodont.Restorat.Dent.**, v.8, n.1, p.45-55, Jan. 1988.

15-GALGUT, P. et al. Histological evaluation of biodegradable and non-degradable membranes placed transcutaneously in rats. **J.clin.Periodont.**, v.18, n.8, p.581-6, Sept. 1991.

16-GARRET, S. et al. Treatment of intraosseous periodontal defects with a combine adjunctive therapy of citric acid conditioning, bone graft, and placement of collagenous membranes. **J.clin.Periodont.**, v.15, n.6, p.383-9, July 1988.

17-GOTTLOW ,J.; KARRING, T.; NYMAN, S. GTR following use of Gore-tex. **J.dent.Res.**, v.66, n.3, p.281, Mar. 1987. Special issue./Abstract n.1394/

18-GOTTLOW, J.et al. New attachment formation as the result of controlled tissue regeneration. **J.clin.Periodont.**, v.11, n.8, p.494-503, Sept. 1984.

19-GOTTLOW, J. et al. New attachment formation in the human periodontium by guided tissue regeneration. **J.clin.Periodont.**, v.13, n.6, p.604-16, July 1986.

20-HENCH, L.L. Biomaterials. **Science,** v.208, n.23, p.826-31, May 1980.

21-KARRING, T. New attachment formation on teeth with a reduced but healthy periodontal ligament. **J.clin.Periodont.**, v.12, n.1, p.51-60, Jan. 1985.

22-KARRING, T.; NYMAN, S.; LINDHE, J. Healing following implantation of periodontitis affected roots into bone tissue. **J.clin.Periodont.**, v.7, n.2, p.96-105, Feb. 1980.

23-LEKOVIC, V. et al. Evaluation of guided tissue regeneration in class II furcation defects: a clinical re-entry study. **J.Periodont.**, v.60, n.12, p.694-8, Dec. 1989.

24-LEKOVIC, V. et al. Guided tissue regeneration using four different membranes in conjunction with porous tri-calcium phosphate. **J.dent.Res.**, v.70, n.4, p.467, Apr. 1991. Special issue./Abstract n.1608/

25-LEKOVIC, V. et al. Treatment of class II furcation defects using porous hydroxy apatite in conjunction with a polytetrafluorethylene membrane. **J.Periodont.**, v.61, n.9, p.575-8, Sept. 1990.

26-LILLIE, R.D. **Histopatologic technique and practical histochemistry.** New York, Mc Grow-Hill, 1954.

27-LINDHE, J.; NYMAN, S.; KARRING, T. Connective tissue reattachment as related to presence or absence of alveolar bone. **J.clin.Periodont.**, v.11, n.1, p.33-40, Jan. 1984.

28-MAGNUSSON, I.; BATICH, C.; COLLINS, B.R. New attachment formation following controlled tissue regeneration using biodegradable membranes. **J.Periodont.**, v.59, n.1, p.1-6, Jan. 1988.

29-MAGNUSSON, I. et al. Connective tissue attachment formation following exclusion of gingival connective tissue and epithelium during healing. **J.Periodont.**, v.20, n.2,p.201-8, Mar. 1985.

30-MATSUE, M. et al. Material of varied characteristics for guided tissue regeneration. **J.dent.Res.**, v.70, n.4, p.507, Apr. 1991. Special issue./Abstract n.1929/

31-MELCHER, A.H. On the repair potencial of periodontal tissues. **J.Periodont.**, v.47, n.5, p.256-60, May 1976.

32-NIEDERMAN, R. et al. Regeneration of furca bone using Gore-tex periodontal material. **Int.J.Periodont.Restorat.Dent.**, v.9, n.6, p.469-80, Nov. 1989.

33-NOVAES JÚNIOR, A.B.; MORAES, N.; NOVAES, A.B. "Biofill" - membrana biológica nacional para regeneração tecidual guiada. **Rev.bras.Odont.**, v.47, n.4, p.25-8, jul./ago. 1990.

34-NOVAES JÚNIOR, A.B.; MORAES, N.; NOVAES, A.B. Uso do Biofill como membrana biológica no tratamento de lesão de furca com e sem a utilização da hidroxiapatita porosa. **Rev.bras.Odont.**, v.47, n.5, p.29-32, set./out. 1990.

35-NYMAN, S. et al. Healing following implantation of periodontitis affected roots into gingival connective tissue. **J.clin.Periodont.**, v.7, n.5, p.394-401, May 1980.

36-NYMAN, S. et al. The regenerative potencial of the periodontal ligament: an experimental study in the monkey. **J.clin.Periodont.**, v.9, n.3, p.257-65, Mar.1982.

37-PITARU, S. et al. Collagen membranes prevent the apical migration of epithelium during periodontal wound healing. **J.Periodont.Res.**, v.22, n.4, p.331-3, July 1987.

38-PONTORIERO, R. et al. Guided tissue regeneration in degree II furcation-involved mandibular molars. **J.clin.Periodont.**, v.15, n.4, p.247-54, Apr. 1988.

39-SCHALLHORN, R.G.; MCCLAIN, P.K. Combined osseous composite grafting, root conditioning, and guided tissue regeneration. **Int.J.Periodont.Restorat.Dent.**, v.8, n.4, p.9-31, 1988.

40-SEABRA, E.G. **Tratamento de bolsas periodontais supra-ósseas:** análise comparativa entre o tratamento ácido da superfície radicular isoladamente e em associação com a técnica de cicatrização dirigida. Bauru, 1990. 248p. Tese (Doutorado) - Faculdade de Odontologia de Bauru, Universidade de São Paulo.

41-SQUIER, C.A.; COLLINS, P. The relationship between soft tissue attachment, epithelial downgrowth and surface porosity. **J.Periodont. Res.**, v.16, n.4,p.434-40, July 1981.

42-STAHL, S.S.; FROUM, S.J.; TARNOW, D. Human histologic responses to guided tissue regenerative techniques in intrabony lesions. **J.clin.Periodont.**, v.17, n.3, p.191-8, Mar. 1990.

43-WARRER, K.; KARRING, T. Guided tissue regeneration combined with osseous graft in suprabony periodontal lesions. **J.clin.Periodont.**, v.19, n.6, p.373-80, July 1992.